Cáncer de **mama**

Pronóstico, diagnóstico y tratamiento

Dra. Montserrat Muñoz Mateu

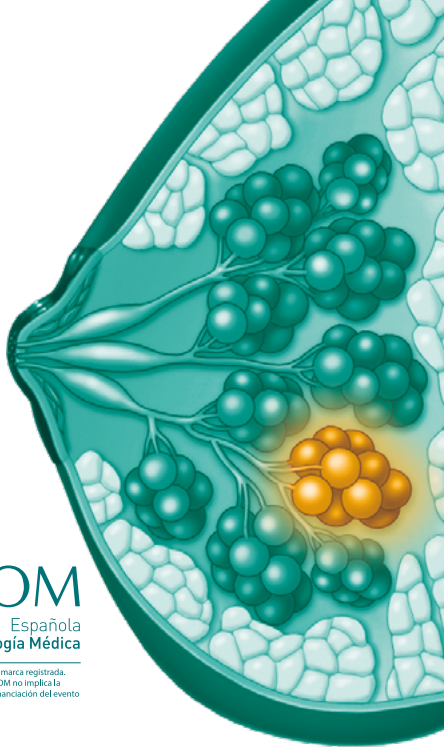

Con el aval científico de

SEOM
Sociedad Española de Oncología Médica

SEOM® es una marca registrada.
El aval de SEOM no implica la organización ni financiación del evento

Idea original, edición y diseño:
YOU & US S.A., 2021
Ronda de Valdecarrizo, 41 A, 2ª planta
28760 Tres Cantos - Madrid
Tel.: 91 804 63 33
www.youandussa.com

ISBN: 978-84-123977-5-8
DL: M-27643-2021

Cáncer de mama

Pronóstico, diagnóstico y tratamiento

Dra. Montserrat Muñoz Mateu
Servicio Oncología Médica
Coordinadora de la Unidad de Mama
Hospital Clínic, Barcelona

índice

1. Anatomía de la mama **6**

2. Drenaje linfático **8**

3. Cáncer de mama: definición y diagnóstico **11**

- **3.1** Presentación clínica **11**
- **3.2** Diagnóstico por la imagen **11**
- **3.3** Diagnóstico anatomopatológico **14**

4. Estadificación clínica inicial: cTNM **15**

5. Clasificación molecular del cáncer de mama **23**

6. Clasificación histológica del cáncer de mama **26**

7. Factores patológicos predictivos de respuesta **27**

8. Estadios del cáncer de mama: Grupos pronóstico **29**

9. Tipos de tratamiento del cáncer de mama **35**

- **9.1** Cirugía local **35**
- **9.2** Cirugía axilar **37**
- **9.3** Tratamiento sistémico **39**

10. Estadificación patológica: pTNM **44**

11. Bibliografía **53**

1. Anatomía de la mama

La mama se sitúa en el tórax anterior, entre la segunda y la sexta costillas y se proyecta hacia la axila en la llamada cola de Spencer. Tres estructuras mayores conforman la mama; la piel, el tejido subcutáneo y el tejido mamario, compuesto este último, a su vez, por parénquima y estroma.

El parénquima mamario se divide en 15-20 segmentos que convergen de forma radial en el pezón. Cada segmento drena a un conducto colector de unos 2 mm, con una dilatación subareolar de 5-8 mm, llamada seno galactóforo. Finalmente, al pezón drenan unos diez conductos galactóforos (1).

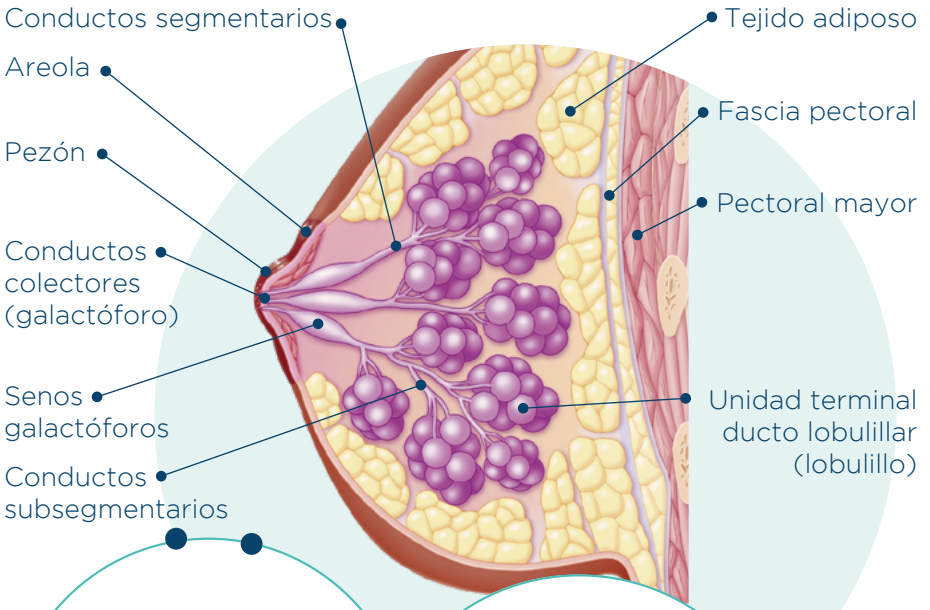

2. Drenaje linfático

Aproximadamente el 97% del flujo linfático de la mama se dirige a los ganglios axilares, y solo un 3% a las adenopatías de la mamaria interna.

Los ganglios axilares se agrupan en los siguientes:

1. Ganglios apicales o subclaviculares.
2. Ganglios situados por debajo o mediales al músculo pectoral menor.
3. Ganglios linfáticos de la vena axilar (desde el músculo pectoral menor hasta el límite lateral de la axila).

Otros ganglios, como los ganglios interpectorales de Rotter, localizados entre el pectoral mayor y el menor, y distribuidos a lo largo del nervio pectoral lateral, y otras adenopatías menores, conforman el mapa ganglionar mamario.

A efectos prácticos terapéuticos y de diseminación, la axila ha sido dividida en tres niveles arbitrarios (Fig. 1):

I. Nivel I: desde la zona lateral de la mama hasta el borde lateral del músculo pectoral menor.
II. Nivel II: corresponde a los ganglios situados debajo del músculo pectoral menor.
III. Nivel III: son los ganglios mediales al borde medial del músculo pectoral menor.

Los ganglios de la cadena mamaria interna se sitúan en los espacios intercostales en la región paraesternal (1).

Figura 1. Niveles ganglionares axilares.

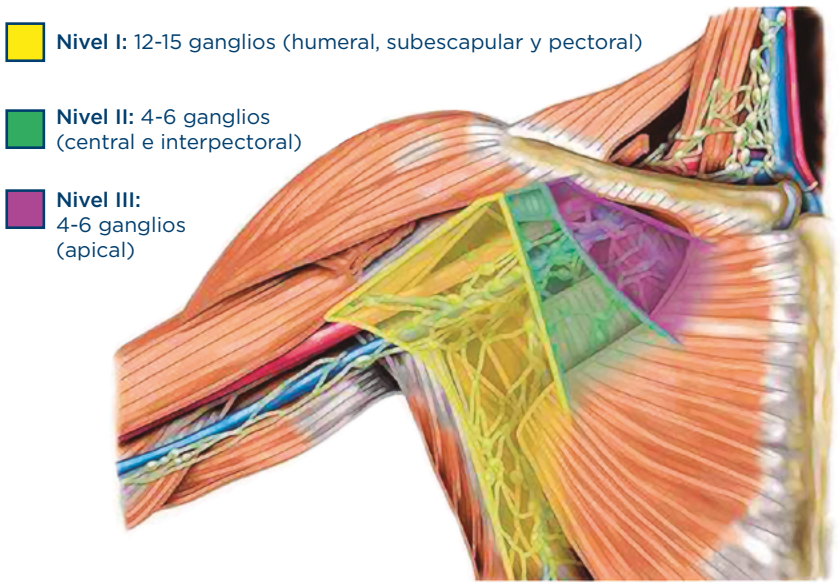

3. Cáncer de mama: definición y diagnóstico

3.1. PRESENTACIÓN CLÍNICA

La forma de diagnóstico más frecuente en la actualidad es a través de las campañas de cribado poblacional. Todas las mujeres entre 50 y 69 años están invitadas a la realización de una mamografía bilateral bianual, que permitirá el diagnóstico de la enfermedad en estadios más precoces. Fuera de este contexto, la autopalpación conduce, a menudo, al diagnóstico. Otras formas menos frecuentes de manifestación incluyen la presencia de telorragia, cambios de aspecto en la piel y adenopatías axilares, entre otras (1).

3.2. DIAGNÓSTICO POR LA IMAGEN

El diagnóstico del cáncer de mama ha experimentado grandes avances, coincidiendo con la revolución tecnológica vivida los últimos años. Han aparecido nuevas técnicas y las ya existentes se han modificado sustancialmente.

- **Mamografía:** es la prueba inicial de estudio en caso de que haya una masa palpable, y también es la técnica de elección en el cribado mamográfico. La mayoría de los cánceres de mama se visualizan como una masa, microcalcificaciones o una distorsión, siendo la masa la forma de presentación más frecuente del cáncer. La mamografía, junto con la exploración física, puede identificar correctamente a más del 95% de las pacientes candidatas a una cirugía conservadora, permitiendo descartar eficazmente la presencia de una extensa afectación intraductal o una multicentricidad (2).
- **Ecografía:** de gran eficacia en pacientes con mamas densas, en las que la mamografía puede tener dificultades en identificar correctamente una neoformación. Permite la toma de biopsias con elevada fiabilidad y, además, es la técnica de elección para el estadiaje de la axila, crítico para la adecuada planificación de la cirugía axilar (2).
- **Resonancia magnética nuclear:** presenta la sensibilidad más elevada, siendo muy útil en caso de hallazgos dudosos en la mamografía, la ecografía o la exploración física. Es la técnica de elección ante el hallazgo de una metástasis axilar sin un primario mamario claro. También es la técnica que mejor permite monitorizar la respuesta a la quimioterapia neoadyuvante, aunque puede magnificar la respuesta a la misma. Respecto a su utilización en el abordaje inicial del cáncer de mama existe controversia, pues, a pesar de ser capaz de detectar mejor que las otras técnicas los focos tumorales alejados del principal, y también los primarios contralaterales ocultos, no queda claro que el diagnóstico de estos focos adicionales impacte en la supervivencia de las pacientes, pudiendo generar sobretratamiento (3, 4).
- **PET-FDG:** es una técnica útil en la valoración de la extensión de la enfermedad, sobre todo en los órganos a distancia, aunque también puede identificar lesiones mamarias o cercanas a la misma. Puede usarse como método de estudio de extensión en vez del **TAC** (tomografía axial computarizada) toracoabdominal y la gammagrafía ósea. Sin embargo, se debe confirmar anatomopatológicamente la naturaleza de las lesiones observadas (2).

3.3. DIAGNÓSTICO ANATOMOPATOLÓGICO

El **estudio citológico** del tumor mamario nos informa de la presencia de células de carcinoma, pero no de su naturaleza infiltrante. Para distinguir entre un carcinoma *in situ* de un carcinoma infiltrante debemos disponer de una muestra **histológica** obtenida mediante una biopsia. También, a menudo, es cierto que la biopsia suele aportar más material para la valoración, por inmunohistoquímica o ISH (técnicas de hibridación *in situ*), de factores predictivos de respuesta, como el nivel de expresión de los receptores hormonales, HER2, ki67 (valora la proliferación) o la presencia de TIL (linfocitos infiltrantes de tumor).

4. Estadificación clínica inicial: cTNM

(tumor primario, ganglios linfáticos regionales y metástasis a distancia) (8ª edición)

CONSIDERACIONES INICIALES

La estadificación clínica se basa en los hallazgos de la exploración física y de las técnicas de imagen descritas. En caso de que haya discordancia se utilizará la que resulte más fiable en cada caso concreto a juicio del clínico. En caso de diversos focos tumorales en la misma mama, la estadificación clínica TNM se obtendrá con la medida del foco de mayor tamaño, no sumando, en ningún caso, los tamaños de focos tumorales distintos. Diferente situación es cuando hay pequeños focos muy cercanos al principal, siendo probablemente la misma entidad tumoral, valorando, entonces, el tamaño conjunto de la extensión tumoral.

Para definir cuál es el cálculo del tamaño tumoral se usará el eje mayor.

En cuanto a la valoración de la N, se utilizará la detección clínica para denominar los ganglios altamente sospechosos de malignidad, detectados por técnicas de imagen o por exploración física. En caso de confirmación patológica (punción con aguja fina) sin exéresis ganglionar, se añadirá el sufijo f [p ej. cN1(f)].

Tabla I. Estadificación en cáncer de mama (Figs. 2 y 3)			
TX	No se puede evaluar el tumor		
T0	Sin evidencia de tumor primario		
Tis	Carcinoma *in situ*	Tis (CDIS)	Carcinoma ductal *in situ*.
		Tis (Paget)	Enfermedad de Paget del pezón no asociada a carcinoma invasor o *in situ* subyacente. En caso de enfermedad en el parénquima subyacente se clasifica por esta, pero se debe anotar la presencia del Paget.

El CLIS se considera una entidad benigna por lo que fue quitada de la 8.ª edición de estadificación TNM.

Tabla I. Estadificación en cáncer de mama (continuación)			
T1	Tumor ≤20 mm	T1mic	Tumor ≤1 mm
		T1a	Tumor >1 mm pero ≤5 mm
		T1b	Tumor >5 mm pero ≤10 mm
		T1c	Tumor >10 mm pero ≤20 mm
T2	Tumor >20 mm pero ≤50 mm		
T3	Tumor >50 mm		
T4	Tumor de cualquier tamaño con extensión directa a la pared torácica y/o piel (ulceración o nódulos cutáneos). La infiltración solo de la dermis no cualifica para T4.	T4a	Extensión a la pared torácica. La invasión o adherencia al músculo pectoral en ausencia de invasión a estructuras de la pared torácica, no se considera T4.
		T4b	Ulceración y/o nódulos satélite ipsilaterales y/o edema-piel de naranja que no cumpla criterios de carcinoma inflamatorio.
		T4c	T4a y T4b presentes.
		T4d	Carcinoma inflamatorio.

Figura 2

T1

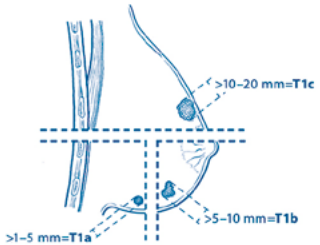

T2

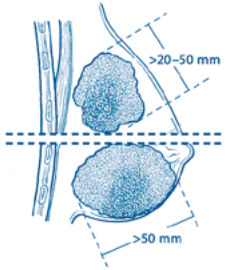

T3

T4a

Extensión directa a la pared pectoral sin incluir músculo pectoral

Tabla I. Estadificación en cáncer de mama (continuación)			
NX	Ganglios linfáticos regionales no valorables.		
N0	Sin evidencia de metástasis en los ganglios linfáticos regionales detectados clínicamente o por imágenes.		
N1	Metástasis en los ganglios axilares ipsilaterales en niveles I-II, móviles.		
N2	Metástasis en los ganglios axilares ipsilaterales, de niveles I-II, fijas o formando un conglomerado adenopático, o con presencia de afectación de ganglios de cadena mamaria interna ipsilateral en ausencia de afectación axilar.	N2a	Metástasis ipsilaterales en ganglios axilares de nivel I-II, fijas o formando conglomerado adenopático, o unidas a otras estructuras.
		N2b	Metástasis en los ganglios de cadena mamaria interna ipsilateral en ausencia de afectación axilar.

Tabla I. Estadificación en cáncer de mama (continuación)			
N3	Metástasis en ganglios infraclaviculares ipsilaterales (nivel III axilar) con o sin afectación de ganglios axilares de nivel I, II; o metástasis ipsilateral de la cadena mamaria interna con afectación de ganglios axilares de nivel I, II; o metástasis en ganglios ipsilaterales supraclaviculares con o sin afectación de axila o cadena mamaria interna.	N3a	Metástasis en los ganglios infraclaviculares ipsilaterales.
		N3b	Metástasis en los ganglios de cadena mamaria interna ipsilateral y en los ganglios axilares ipsilaterales.
		N3c	Metástasis en los ganglios supraclaviculares ipsilaterales.

Figura 3

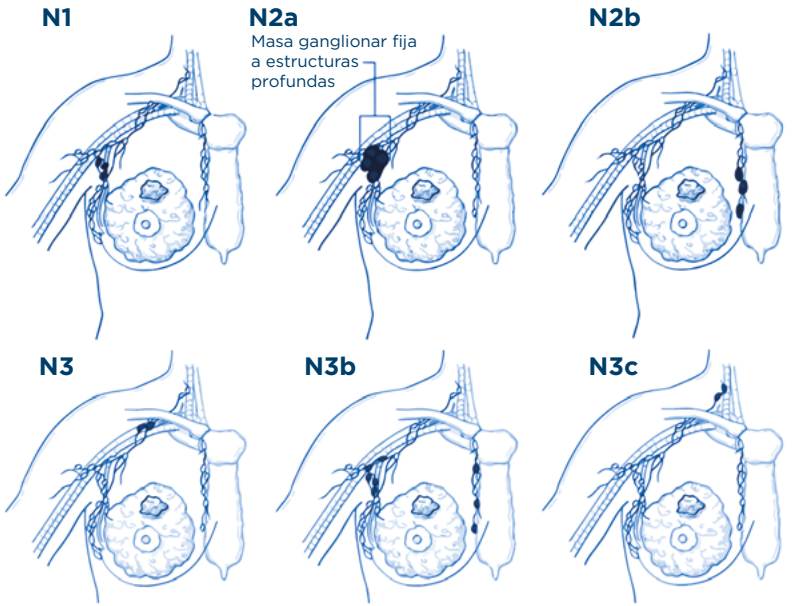

Tabla I. Estadificación en cáncer de mama (continuación)	
M0	Sin evidencia clínica ni radiológica de metástasis a distancia.
cM0(i+)	Sin evidencia clínica ni radiológica de metástasis a distancia, pero con células o depósitos tumorales no mayor a 0,2 mm detectado microscópicamente o por técnicas moleculares en sangre, tejido óseo u otros ganglios no regionales en pacientes sin signos o síntomas de metástasis.
M1	Metástasis a distancia, determinada clínica o radiológicamente.

5. Clasificación molecular del cáncer de mama

Desde el año 2000, gracias al trabajo de Charles Perou (5), mediante el análisis de la expresión génica, usando *microarrays* de ADN, se consigue dividir el cáncer de mama en cuatro entidades moleculares claramente diferenciadas (posteriormente, cinco). Tras este trabajo inicial se ha extendido el estudio de las características moleculares del cáncer de mama, a nivel de metilación del ADN, expresión génica, secuenciación de exones, etc., y se reproduce claramente esta pertenencia de todos los cánceres de mama a uno de estos grupos de expresión génica.

Luminal A: caracterizado por una alta expresión de los genes vinculados a los receptores hormonales (estrógeno y progesterona) (RE), HER2 negativo y una baja expresión de los genes de proliferación.

Luminal B: moderada expresión de los genes "luminales" (RE, RP, GATABP3, X-box BP1...), y moderada-alta de genes vinculados a la proliferación.

HER2 enriquecido: tumores que presentan una alta expresión de genes del amplicón ERBB2 en el cromosoma 17q22.24 y en ausencia de expresión de genes vinculados al receptor estrogénico.

Basal *like*: ausencia de expresión de genes vinculados al receptor estrogénico juntamente con una alta expresión de los genes de keratina 5 y 17 y la proteína ligadora de ácidos grasos 7.

***Claudin-low*:** ausencia de los marcadores luminales, alta expresión de marcadores de transición epitelio-mesénquima y de genes ligados a la respuesta inmunitaria (6). Este grupo se describió posteriormente a la identificación de los diferentes subtipos intrínsecos por C. Perou (5).

Existe una clara diferencia pronóstica entre las pacientes con tumores luminal A y los demás subgrupos, siendo excelente el pronóstico de las pacientes luminales A con ganglios negativos. Estas pacientes presentan una menor sensibilidad a la quimioterapia. Actualmente, existe un test en el mercado que permite clasificar los tumores dentro de uno de estos subgrupos con adecuada fiabilidad, usando sets de solo cincuenta genes, menos extensos que los originales. También existen diferentes test genéticos que, estudiando sets de genes del tumor, permiten valorar la agresividad y el riesgo de la enfermedad para adecuar el tratamiento.

6. Clasificación histológica del cáncer de mama

El tipo histológico más frecuente es el carcinoma ductal infiltrante, que se distingue del segundo tipo más frecuente, el carcinoma lobulillar, por su positividad en la tinción para e-cadherina. Es la pérdida de esta molécula de adhesión la que confiere al carcinoma lobulillar su típica disposición de células "en fila india" y, probablemente, su especial patrón de diseminación por las serosas.

Otros tipos histológicos menos frecuentes y con características de menor agresividad son el carcinoma papilar, el coloide o mucinoso, y el tubular, aunque otras condiciones biológicas o patológicas puedan condicionar la agresividad final.

7. Factores patológicos predictivos de respuesta

Receptores hormonales (RH): los receptores de estrógeno y/o de progesterona están expresados en aproximadamente un 60-70% de los tumores mamarios, siendo aún mayor la proporción en pacientes posmenopáusicas. Según la reciente revisión de la Sociedad de Patología Americana se consideran tumores receptores hormonales positivos si un 1% o más de las células expresan al menos uno de los dos receptores (7). El tratamiento hormonal o endocrinoterapia solo estará indicado en estas pacientes.

HER2: receptor de membrana con actividad tirosinquinasa que confiere agresividad al tumor en ausencia de tratamiento específico dirigido. Se considera positivo cuando se observa por inmunohistoquímica una intensidad de tinción de 3+ en al menos el 10% de las células o el gen está amplificado según técnicas de hibridación *in situ*. Solo las pacientes con tumores HER2+ recibirán tratamientos específicos anti-HER2.

Los **tumores con alta proliferación tumoral,** con Ki67 superior al 14%, se benefician más de los tratamientos con quimioterapia. Los TIL (linfocitos infiltrantes de tumor) o la expresión de PD-L1 pueden relacionarse con una mejor respuesta a los tratamientos de inmunoterapia que actualmente están en investigación.

8. Estadios del cáncer de mama: Grupos pronóstico

Las características biológicas y el subtipo intrínseco del cáncer de mama, junto al volumen tumoral, marcan el pronóstico de la enfermedad. Desde poco después de ser descritos por Charles Perou, la Dra. Sorlie dejó en evidencia la fuerte carga pronóstica de los mismos en una serie de pacientes que no habían recibido ningún tratamiento sistémico (8) (Fig. 4).

Probabilidad de supervivencia

Según el volumen de enfermedad se pueden definir tres grupos pronósticos: enfermedad localizada (enfermedad únicamente en la mama), enfermedad locorregional (afectación también de los ganglios locorregionales) y enfermedad a distancia o metastásica. El promedio de supervivencia para cada uno de estos grupos y para la enfermedad sin estadio conocido se presenta en la tabla II.

Figura 4. Pronóstico según el subtipo intrínseco en pacientes con cáncer de mama sin tratamiento sistémico. Sorlie T et al. PNAS. 2002.

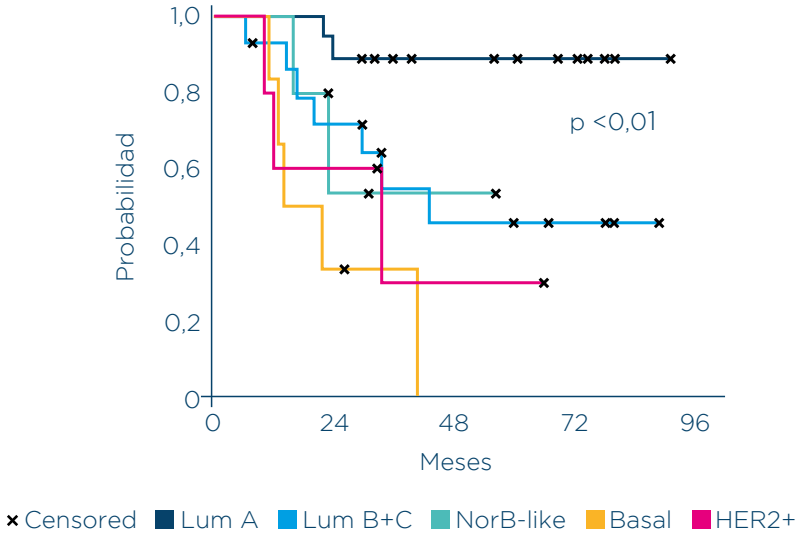

Tabla II. DISTRIBUCIÓN POR ESTADIO AL DIAGNÓSTICO Y SUPERVIVENCIA A CINCO AÑOS

Estadio al diagnóstico	Distribución por estadio (%)	Supervivencia relativa a cinco años (%)
Localizado (confinado al sitio primario)	63	98,9
Regional (afectación de ganglios locorregionales)	30	85,7
Distancia (metástasis a distancia)	6	28,1
Desconocido (no estadiado)	2	55,1

Elaboración según datos de SEER 2020.

Dentro del grupo de ganglios positivos también se definen categorías de supervivencia según el número de ganglios locorregionales afectados (Fig. 5). Esta figura demuestra la tasa de supervivencia observada para 211.645 casos con carcinoma de mama diagnosticado entre los años 2001-2002. Para una descripción más detallada de la supervivencia por estadio en relación a los primeros cinco años posteriores al diagnóstico ver la figura 6.

Figura 5. Supervivencia según tamaño tumoral y afectación ganglionar. Datos del NCDB *(National Cancer Data Base)*

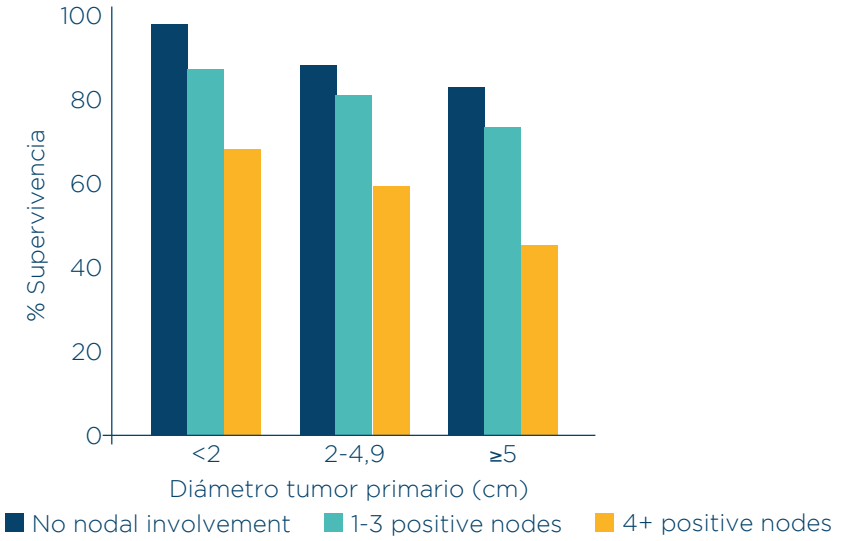

Figura 6. Supervivencia en cáncer de mama por estadios tumorales. Datos SEER.

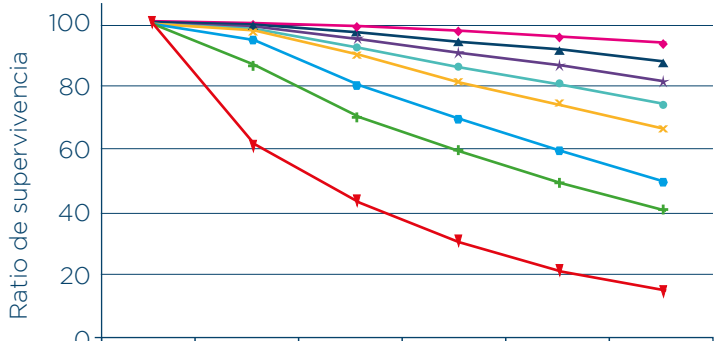

	0	1	2	3	4	5
0	100,0	99,2	98,1	96,7	94,9	92,7
I	100,0	98,8	96,8	94,2	91,3	87,8
IIA	100,0	97,8	94,4	90,0	85,7	81,4
IIB	100,0	97,2	91,7	85,9	80,0	74,0
IIIA	100,0	96,5	88,8	80,9	75,3	66,7
IIIB	100,0	85,7	70,1	58,5	49,0	41,0
IIIC	100,0	93,6	80,3	68,7	58,6	49,3
IV	100,0	61,0	43,5	30,1	21,7	14,8

9. Tipos de tratamiento del cáncer de mama

9.1. CIRUGÍA LOCAL

La cirugía continúa siendo, junto a la radioterapia cuando está indicada, el tratamiento locorregional del cáncer de mama localizado o regional. En pacientes con afectación metastásica a distancia la realización de una cirugía del tumor local debe decidirse teniendo en cuenta las características clínicas de la paciente. Las opciones de cirugía para el tratamiento del tumor primario son: cirugía conservadora preservadora de la mama más radioterapia y mastectomía, con o sin reconstrucción. La supervivencia es equivalente en cualquiera de las opciones elegidas (9-11). Además del tratamiento quirúrgico del tumor mamario se debe realizar también la estadificación de la axila (será comentado en el capítulo de cirugía axilar).

El tipo de cirugía que se debe realizar en el tumor primario depende de varios factores; entre ellos, la localización y el tamaño del tumor, el tamaño de la mama, los hallazgos radiológicos (mamografía, eco

y/o RM –resonancia magnética- de mama) y el deseo de la paciente de conservar o no la mama. Existen algunas contraindicaciones (absolutas y/o relativas) para realizar una cirugía conservadora de mama como son: la radioterapia previa, la enfermedad multifocal y/o la multicéntrica, o tener antecedentes de enfermedades del colágeno.

TIPOS DE CIRUGÍA

Tumorectomía o lumpectomía: es la cirugía que extirpa el tumor y una pequeña cantidad de tejido mamario normal alrededor de este.

Mastectomía parcial: cirugía para extirpar la región de la mama afectada por el cáncer y algo del tejido normal que la rodea.

Mastectomía simple: cirugía para extirpar toda la mama.

Mastectomía radical modificada: cirugía para extirpar la mama que contiene el tumor más la disección de los ganglios linfáticos axilares nivel I y II. No incluye la resección de ninguno de los dos músculos pectorales.

Para las pacientes que optan por una mastectomía total se puede realizar una cirugía plástica en el momento de la mastectomía (reconstrucción inmediata) o en algún momento posterior (reconstrucción diferida) (12).

9.2. CIRUGÍA AXILAR

Importantes cambios se están produciendo actualmente en este aspecto del tratamiento del cáncer de mama. Tradicionalmente, la cirugía de los tumores localizados incluía la disección de los ganglios axilares como parte de la valoración pronóstica y el tratamiento de la enfermedad, pues el estado de los ganglios axilares es el factor pronóstico independiente más potente, y es importante el control local de la enfermedad.

En el caso de una linfadenectomía axilar se realizará una extirpación de los ganglios de los niveles I y II de Berg, reservando la exéresis de los ganglios del nivel III para los casos de afectación macroscópica en los niveles I y II.

Desde los datos reportados por Krag en 1993, el vaciado axilar ha sido reemplazado por la biopsia selectiva del ganglio centinela en la mayoría de los cánceres. Esta técnica permite reducir considerablemente la morbilidad asociada a la disección axilar (braquiedema, alteraciones de la movilidad, pesadez...). Inicialmente, está restringida a tumores con bajo riesgo de afectación axilar y seguida de una linfadenectomía en el caso de positividad en el análisis del ganglio. Actualmente, se realiza en un espectro más amplio de casos, siendo ampliamente aceptado en tumores multicéntricos, de hasta 5 cm.

También se indica realizar una biopsia selectiva del ganglio centinela en aquellos pacientes con un bajo volumen tumoral ganglionar (máximo dos ganglios afectos), si la paciente es sometida a una cirugía conservadora de la mama y, por tanto, será candidata a radioterapia adyuvante.

De acuerdo con la guía de NCCN en su versión 2.2021, la actitud en la axila en el cáncer de mama inicial se muestra en la figura 7 (13).

9.3. TRATAMIENTO SISTÉMICO

El tratamiento del cáncer de mama inicial depende de sus características biológicas y de la extensión de la enfermedad. Los pacientes en estadio I, con posibilidad de tratamiento conservador de la mama, recibirán adyuvancia tras la cirugía radical, mientras que en estadios II y III pueden recibir tratamiento neoadyuvante para reducir la extensión de la cirugía, realizar un tratamiento precoz de las micrometástasis y valorar la sensibilidad al tratamiento. Cada vez administramos más tratamiento neoadyuvante no solo por la información que aporta, sino por la posibilidad, además, de dar tratamientos "de rescate" a las pacientes con no respuestas patológicas completas al tratamiento inicial.

En líneas generales, las pacientes recibirán los siguientes tratamientos según las características biológicas del tumor:

1. **Tumores con receptor hormonal positivo (RH+):** deben recibir tratamientos con hormonoterapia al menos durante cinco años. En pacientes premenopáusicas está indicada la administración de tamoxifeno con o sin aLHRH (ago-

nistas de hormona liberadora de la hormona luteinizante), y las pacientes posmenopáusicas deben recibir tratamiento con inhibidores de la aromatasa, solo o en secuencia con tamoxifeno. La administración de 10 años de hormonoterapia adyuvante es superior a 5 años en varios estudios (14, 15). La indicación de quimioterapia dependerá del pronóstico de la paciente, teniendo en cuenta el volumen tumoral y el subtipo intrínseco o su riesgo por plataforma molecular.

2. **Tumores HER2+:** el tratamiento estándar en pacientes con tumores de más de 5 mm es quimioterapia más trastuzumab. La adición de pertuzumab aumenta el número de respuestas al tratamiento adyuvante (16), la administración de T-DM1 mejora las posibilidades de curación en pacientes que no consiguen una respuesta patológica completa al tratamiento neoadjuvante (17), y la adyuvancia extendida con neratinib, un inhibidor pan-HER de la tirosina quinasa, aumenta la SLEi (supervivencia libre de enfermedad invasiva) en pacientes RH+ con alto riesgo de recaída tras un tratamiento adyuvante basado en trastuzumab (18).

3. **Triple negativo:** son tumores sin expresión de receptores hormonales ni HER2. El tratamiento indicado en la actualidad es quimioterapia, aunque la inmunoterapia ya ha mostrado eficacia en grupos seleccionados.

El cáncer de mama en estadio IV (con presencia de metástasis a distancia) es una enfermedad muy sensible a diferentes y secuenciales líneas de tratamiento, pero incurable, salvo en casos anecdóticos, descritos sobre todo en pacientes con poco volumen tumoral, con lesiones únicas resecadas, y en tumores HER2+, por lo que el tratamiento y su toxicidad debe ser discutido ampliamente con la paciente.

La selección del tratamiento dependerá, sobre todo, del subtipo tumoral y de la expresión de receptores hormonales y HER2. Sin embargo, también debemos considerar el intervalo libre de enfermedad tras la cirugía inicial, los tratamientos previos recibidos y la presencia o no de metástasis viscerales con un posible compromiso vital a corto plazo, así como el deseo de la paciente.

Figura 7. Algoritmo de estudio ganglionar axilar según afectación.

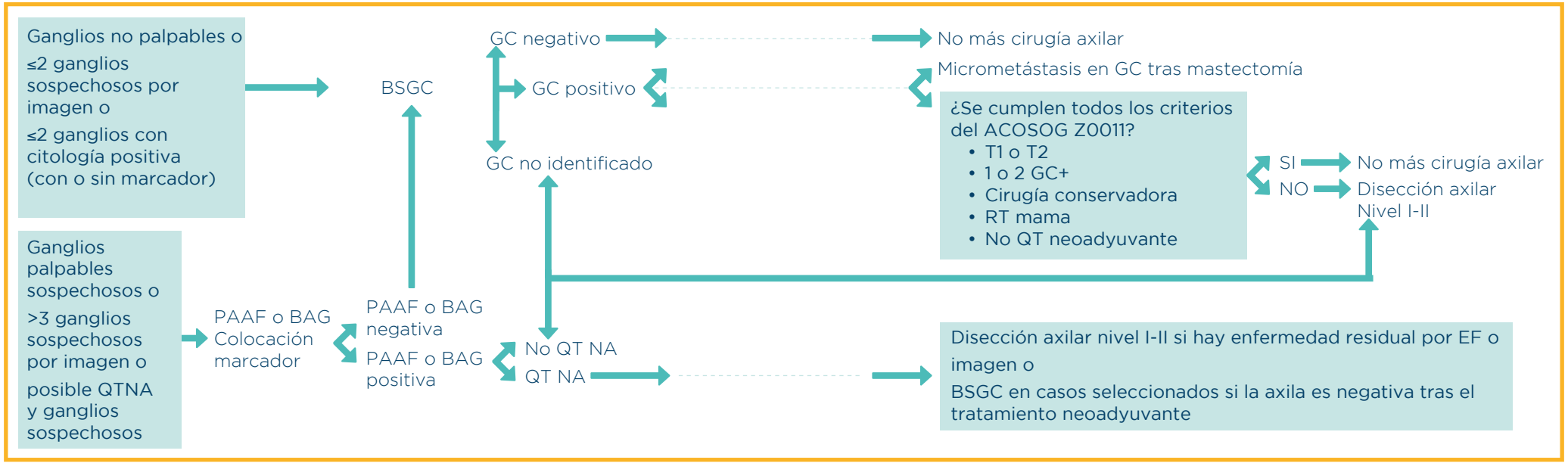

BAG: biopsia aguja gruesa; BSGC: biopsia selectiva del ganglio centinela; EF: Exploración física; GC: ganglio centinela; PAAF: punción aspirativa con aguja fina; QT: quimioterapia; NA: neoadyuvante.

Modificado guía NCCN. Versión 2.2021.

10. Estadificación patológica: pTNM

El AJCC (Comité Conjunto Americano del Cáncer) designó los estadios patológicos mediante la estadificación TNM. La definición de T no es distinta al T clínico; en la determinación del tamaño deberán tenerse en cuenta los hallazgos microscópicos de tumores microinvasores. Las categorías ganglionares vienen referidas en las siguientes tablas y en la figura 8.

Tabla III. CATEGORÍAS SEGÚN AFECTACIÓN GANGLIONAR	
pNX	No se pueden evaluar los ganglios linfáticos regionales (por ejemplo, por extirpación previa, o no se extirpó para un estudio patológico).
pN0	No se identificó metástasis en los ganglios linfáticos regionales por medios histológicos.

Nota: las células tumorales aisladas (ITC) se definen como pequeños grupos de células ≤0,2 mm, o células de un solo tumor o una aglomeración de <200 células en una sección histológica cruzada única. Las ITC se pueden localizar mediante una histología rutinaria o mediante métodos IHC. Los ganglios que solo contienen ITC se excluyen del recuento total de ganglios positivos para el proceso de clasificación N, pero se deben incluir en el número total de ganglios evaluados.

Tabla III. CATEGORÍAS SEGÚN AFECTACIÓN GANGLIONAR (continuación)	
pN0(i+)	Células malignas en ganglio(s) linfático(s) regional(es) ≤0,2 mm (detectado mediante H&E o IHC, incluyendo la ITC).
pN0(mol+)	Hallazgos moleculares positivos (RT-PCR), no se detectaron ITCs.
pN1	Micrometástasis; o metástasis en 1-3 ganglios linfáticos axilares; y/o ganglios de la cadena mamaria interna clínicamente negativos con micrometástasis o macrometástasis por biopsia del ganglio centinela.
pN1mi	Micrometástasis (>0,2 mm o >200 células, pero ninguna >2,0 mm).
pN1a	Metástasis en 1-3 ganglios linfáticos axilares, al menos una metástasis >2,0 mm.
pN1b	Metástasis en ganglios de cadena mamaria interna detectados por biopsia de ganglio centinela, descartando ITCs.
pN1c	Combinación de pN1a y pN1b.

DGA: disección ganglionar axilar. H&E: tinción de hematoxilina y eosina. IHC: inmunohistoquímico. ITC: células tumorales aisladas. RT-PCR: reacción en cadena de la transcriptasa/polimerasa inversa.

Tabla III. CATEGORÍAS SEGÚN AFECTACIÓN GANGLIONAR (continuación)	
pN2	Metástasis en 4-9 ganglios linfáticos axilares; o imagen positiva para ganglios de la cadena mamaria interna ipsilateral con ausencia de metástasis en ganglios linfáticos axilares.
pN2a	Metástasis en 4-9 ganglios linfáticos axilares (con al menos un depósito tumoral >2 mm).
pN2b	Metástasis en ganglios linfáticos de cadena mamaria detectadas clínicamente con o sin confirmación microscópica y en ausencia de metástasis al ganglio linfático axilar.
pN3	Metástasis en ≥10 ganglios linfáticos axilares; o metástasis en ganglios linfáticos infraclaviculares (nivel III axilar); o metástasis en ganglios linfáticos de cadena mamaria interna ipsilaterales detectados clínicamente[d] en presencia de ≥1 ganglio linfático axilar positivo en nivel I o II; o metástasis en >3 ganglios linfáticos axilares y ganglios linfáticos de cadena mamaria interna con micrometástasis; o macrometástasis detectadas mediante biopsia de ganglio centinela, pero sin detección clínica[c]; o metástasis en ganglios linfáticos supraclaviculares ipsilaterales.

Tabla III. CATEGORÍAS SEGÚN AFECTACIÓN GANGLIONAR (continuación)	
pN3a	Metástasis en ≥10 ganglios linfáticos axilares (por lo menos un depósito tumoral >2,0 mm); o metástasis en los ganglios infraclaviculares (ganglios axilares nivel III).
pN3b	pN1a o pN2a en presencia de cN2b (ganglios de la cadena mamaria interna positivos por imágenes); o pN2a en presencia de pN1b.
pN3c	Metástasis en ganglios linfáticos supraclaviculares ipsilaterales.

Estadio posterapia neoadyuvante ypN

- Posterapia neoadyuvante: se agregará el prefijo y; yp "N".
- El modificador "sn" (ganglio centinela) solo se usa si una evaluación de un ganglio linfático se llevó a cabo posteriormente al tratamiento neoadyuvante. Se asume que la evaluación del ganglio axilar fue mediante disección ganglionar axilar.
- Se usará la clasificación X (ypNX) si no se llevó a cabo posteriormente a la terapia neoadyuvante del ganglio centinela o a la disección axilar.
- N: las categorías son las mismas que se usan para la pN.

[c] Sin detección clínica. Se define como no localizable mediante estudios de imagenología (excluyendo la linfogammagrafía) o no localizable mediante exámenes clínicos.

[d] Detectado clínicamente. Se define como localizable mediante estudios de imagenología (que excluye la linfogammagrafía) o mediante examen clínico, y con características altamente sospechosas de una neoplasia o una presunta macrometástasis patológica sobre la base de una biopsia de aspiración con aguja fina con examen citológico.

Figura 8

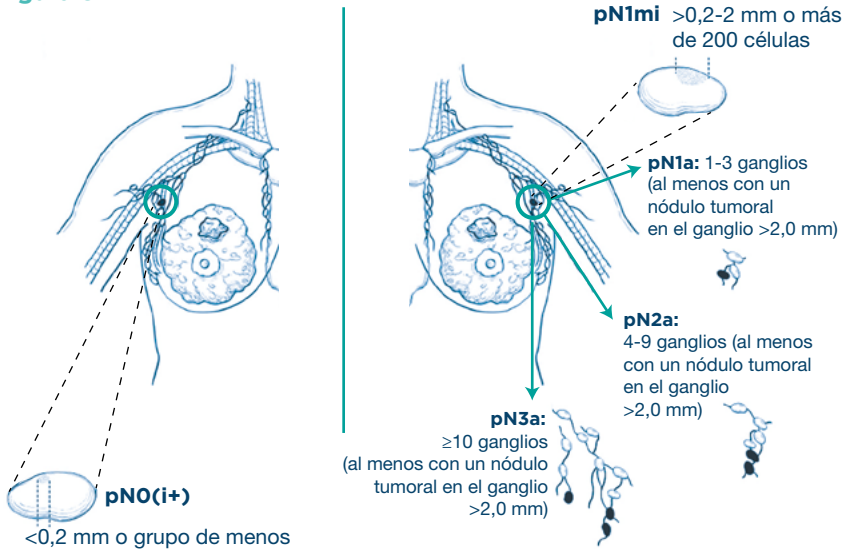

TABLA IV. ESTADIO ANATÓMICO/GRUPOS PRONÓSTICOS			
Estadio	**T**	**N**	**M**
0	Tis	N0	M0
IA	T1[b]	N0	M0
IB	T0	N1mi	M0
	T1[b]	N1mi	M0
IIA	T0	N1[c]	M0
	T1[b]	N1[c]	M0
	T2	N0	M0
IIB	T2	N1	M0
	T3	N0	M0

TABLA IV. ESTADIO ANATÓMICO/GRUPOS PRONÓSTICOS (continuación)			
Estadio	**T**	**N**	**M**
IIIA	T0	N2	M0
	T1[b]	N2	M0
	T2	N2	M0
	T3	N1	M0
	T3	N2	M0
IIIB	T4	N0	M0
	T4	N1	M0
	T4	N2	M0
IIIC	Cualquier T	N3	M0
IV	Cualquier T	Cualquier N	M1

[b]T1 incluye T1mi.

[c]Tumores T0 y T1 con solo micrometástasis ganglionar. Se excluyen del estadio IIA y se clasifican como estadio IB.

- M0 incluye M0(i+).
- La designación pM0 no es válida. Cualquier M0 deber ser clínico.
- Si una paciente presenta M1 antes de la terapia sistémica neoadyuvante, el estadio se considera como estadio IV y permanece en estadio IV, independientemente de la respuesta ante la quimioterapia neoadyuvante.
- La designación del estadio podría cambiar si los estudios radiológicos posquirúrgicos revelan la presencia de metástasis a distancia, siempre y cuando las pruebas se realicen dentro de los cuatro meses del diagnóstico ante la ausencia de enfermedad evolutiva y cuando la paciente no haya recibido terapia neoadyuvante.
- El estadio posterapia neoadyuvante se designa con el prefijo "yc" (clínico) o "yp" (patológico). Nótese que no se asigna ningún grupo de estadificación si se presenta una respuesta patológica completa (pCR) ante el tratamiento neoadyuvante. Por ejemplo, ypT0ypN0cM0.

Tabla V. Clasificación por estadio según T y N para pacientes sin metástasis				
	T0	**T1**	**T2**	**T3**
N0	NA	IA	IIA	IIB
N1mic	IB	IB	IIB	IIA
N1	IIA	IIA	IIB	IIIA
N2	IIIA	IIIA	IIIA	IIIA
N3	IIIC	IIIC	IIIC	IIIC

La presencia de metástasis clasifica a la paciente como estadio IV.

11. Bibliografía

1. Osborne MP, Boolbol SL. Breast Anatomy and Development. En: Diseases of the Breast. Philadelphia: 2010. p 1-11.

2. Harris JR, Lippman ME, Morrow M, Osborne CK. Diseases of the Breast. 4th edition. Lippincott Williams & Wilkins. Philadelphia: 2010.

3. Morris EA, Schwartz LH, Dershaw DD et al. MR imaging of the breast in patients with occult primary breast carcinoma. Radiology. 1997;205:437-40.

4. Morrow M. Management of nonpalpable breast lesions. Prin Pract Oncol. 1990;4:1-11.

5. Perou CM, Sørlie T, Eisen MB et al. Molecular portraits of human breast tumours. Nature. 2000;406:747-52.

6. Prat A, Parker JS, Karginova O et al. Phenotypic and molecular characterization of the claudin-low intrinsic subtype of breast cancer. Breast Cancer Res. 2010;12(5):R68.

7. Elizabeth M, Hammond H, Hayes DF, Dowsett M et al. American Society of Clinical Oncology/ College of American Pathologists Guideline recommendations for Immunohistochemical Testing of Estrogen and Progesterone Receptors in Breast Cancer. J Clin Oncol. 2010;28:2784-95.

8. Sørlie T, Perou CM, Tibshirani R, Aas T, Geisler S, Johnsen H et al. Gene expression patterns of breast carcinomas distinguish tumor subclasses with clinical implications. Proc Natl Acad Sci. 2001;98:10869-74.

9. Abrams JS, Phillips PH, Friedman MA: Meeting highlights: a reappraisal of research results for the local treatment of early stage breast cancer. J Natl Cancer Inst. 1995;87(24):1837-45.

10. Fisher B, Anderson S, Bryant J et al. Twenty-year follow-up of a randomized trial comparing total mastectomy, lumpectomy, and lumpectomy plus irradiation for the treatment of invasive breast cancer. N Engl J Med. 2002;347(16):1233-41.

11. Veronesi U, Cascinelli N, Mariani L et al. Twenty-year follow-up of a randomized study comparing breast-conserving surgery with radical mastectomy for early breast cancer. N Engl J Med. 2002;347(16):1227-32.

12. Scanlon EF: The role of reconstruction in breast cancer. Cancer. 1991;68(5 Suppl):1144-7.

13. NCCN Guidelines-Breast Cancer version 2.2021.

14. Goss PE, Ingle JN, Martino S et al. Randomized trial of letrozole following tamoxifen as extended adjuvant therapy in receptor-positive breast cancer: updated findings from NCIC CTG MA.17. J Natl Cancer Inst. 2005 Sep 7;97(17):1262-71.

15. Davies C, Pan H, Godwin J, Gray R, Arriagada R, Raina V et al. Long-term effects of continuing adjuvant tamoxifen to 10 years versus stopping at 5 years diagnosis of oestrogen receptor-positive breast cancer: ATLAS a randomized trial. Lancet. 2013;381:805-16.

16. von Minckwitz G, Huang CS, Mano MS, Loibl S, Mamounas EP, Untch M et al; KATHERINE Investigators. Trastuzumab Emtansine for Residual Invasive HER2-Positive Breast Cancer. N Engl J Med. 2019 Feb 14;380(7):617-28.

17. Gianni L, Pienkowski T, Im YH, Tseng LM, Liu MC, Lluch A et al. 5-year analysis of neoadjuvant pertuzumab and trastuzumab in patients with locally advanced, inflammatory, or early-stage HER2-positive breast cancer (NeoSphere): a multicentre, open-label, phase 2 randomised trial. Lancet Oncol. 2016;17:791-800.

18. Chan A, Moy B, Mansi J, Ejlertsen B, Holmes FA et al. Final Efficacy Results of Neratinib in HER2-positive Hormone Receptor-positive Early-stage Breast Cancer From the Phase III ExteNET Trial. Clin Breast Cancer 2021;21(1):80-91.e7.

Cáncer de **mama**

Pronóstico, diagnóstico y tratamiento

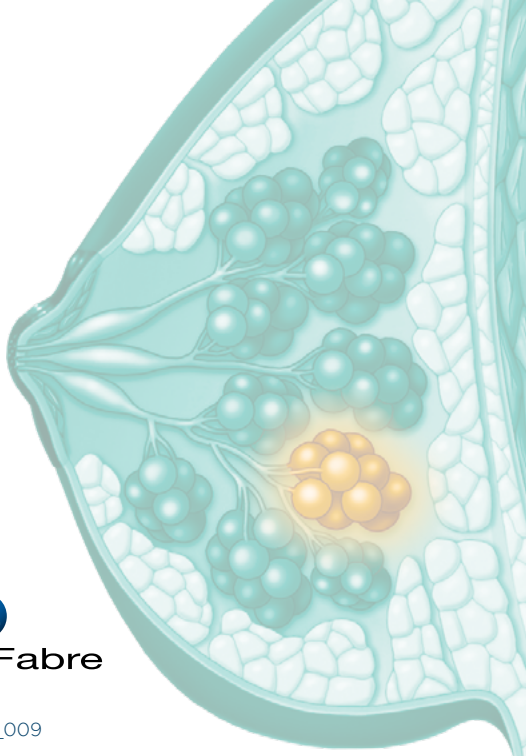

Pierre Fabre

Fecha de elaboración: septiembre 2021

ONC_21_009